Algodystrophie

Medialer Femurkondyle

BEHANDELNDER ARZT: Prof. F. Franceschi - Policlinico Universitario Campus Biomedico - Rom

PATIENT

Männlich, 69 Jahre.

ERKRANKUNG

Algodystrophie am medialen Femurkondyle des linken Knies.

BEHANDLUNG UND ERGEBNIS

Der Patient wurde 45 Tage lang mit der I-ONE® Therapie + 3 Wochen lang mit Clody® behandelt. Vollständiges Abklingen der Schmerzsymptomatik, vollständige Wiederherstellung der Funktion und Auflösung des Ödems.

Ursache

Idiopathische Form.

Behandlung

Der Patient unterzog sich instrumentellen Untersuchungen mit MRT, die ein algodystrophisches Syndrom mit Knochenödem am medialen Femurkondyle am linken Knie zeigten.
Konservative Behandlung mit I-ONE® 4 h/Tag für 45 Tage; freie Belastung; keine sportliche Aktivität (nur Schwimmen ist erlaubt); Bisphosphonate (Clody®) für 3 Wochen.
Klinische und instrumentelle Bewertung mit MRT zu Beginn und bei der Nachuntersuchung nach 2 Monaten.

Vorher

Nach 60 Tagen

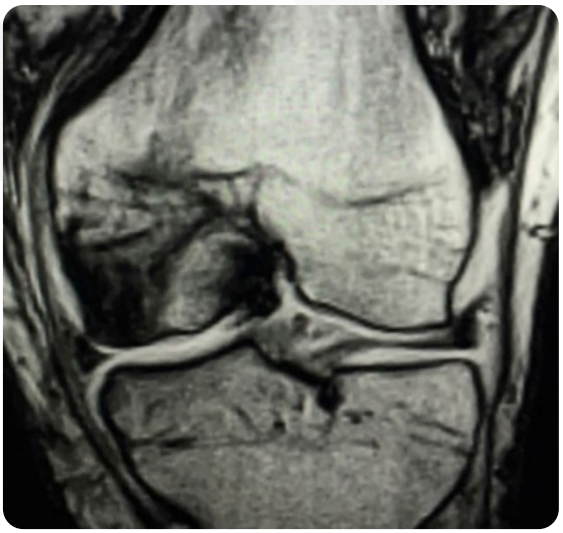

I-ONE® terapia

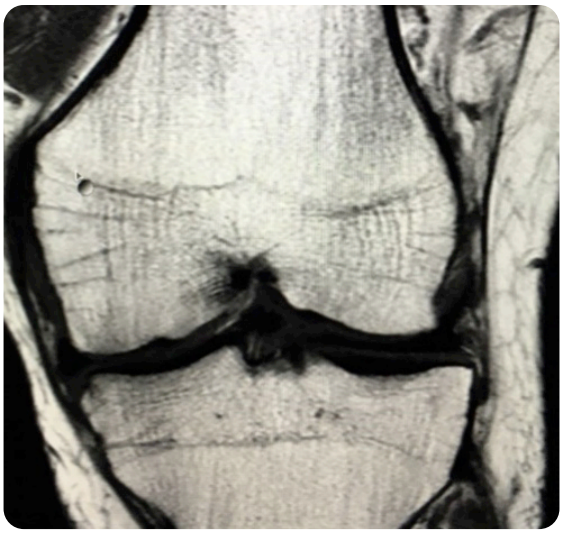

Ansicht von vorn

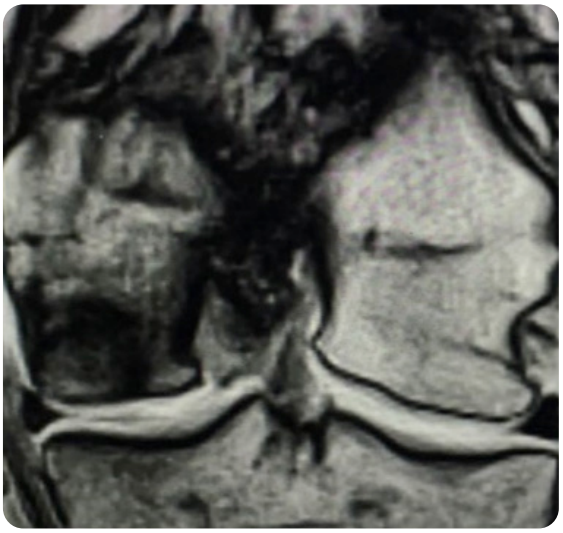

I-ONE® terapia

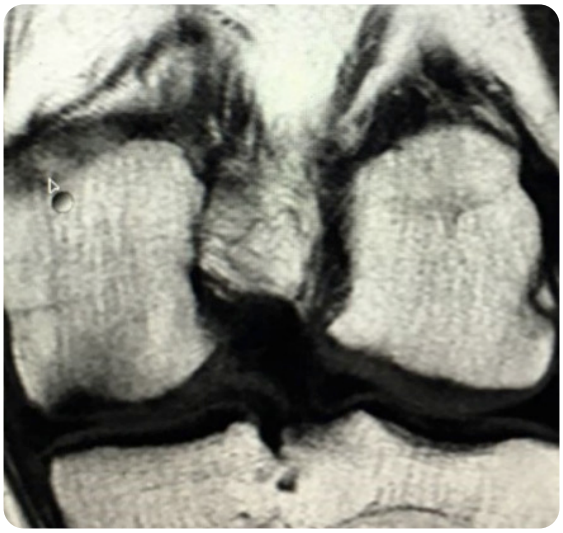

Ansicht von hinten

NACHUNTERSUCHUNG:
Die T1-gewichtete MRT bei der Nachuntersuchung nach 60 Tagen zeigt eine vollständige Resorption des Knochenmarködems im Femurkondyle.
Der Patient berichtete über eine vollständige Rückbildung der damit verbundenen Schmerzsymptomatik und komplette Wiederherstellung der Funktion.