Osteoporosebedingte Frakturen

Wirbelfraktur

BEHANDELNDER ARZT: Dr. V. Piccinni - Policlinico Militare Celio - Roma

PATIENT

Weiblich, 65 Jahre.

ERKRANKUNG

L3 Typ A1.2 nach Magerl-Harms-Klassifikation.

BEHANDLUNG UND ERGEBNIS

Die Patientin wurde 60 Tage lang mit Osteospine® stimuliert. Nach 2 Monaten Therapie waren die Schmerzen abgeklungen und das Knochenödem war vollständig resorbiert. Das Tragen der Orthese und die Einnahme der NSAIDs wurden abgebrochen.

Ursache der Fraktur

Osteoporosebedingte Wirbelfraktur.

Behandlung

Die Patientin unterzog sich einer MRT, die eine Fraktur und ein Knochenmarködem im Wirbelkörper L3 ergab.
Konservative Behandlung mit Orthese, NSAIDs und Therapie mit Osteospine® für 2 Monate.
Klinische Bewertungen mit VAS-Skala und QUALEFFO-Fragebogen.

Vorher

Nachher

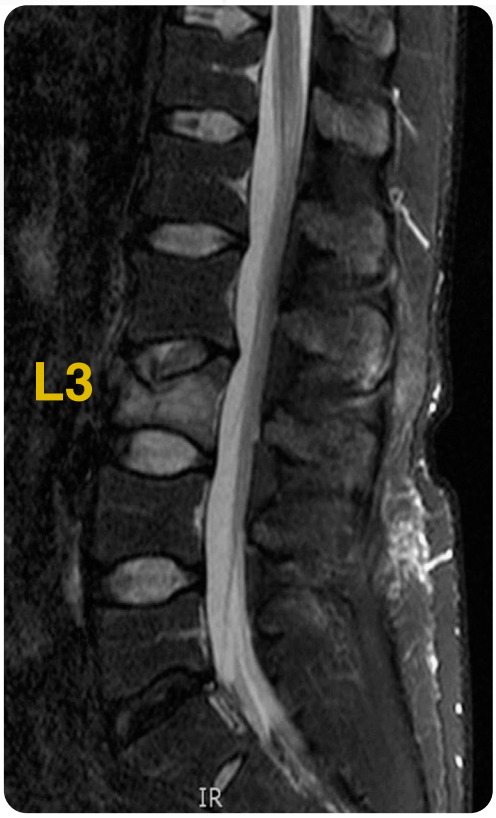

OSTEOSPINE®

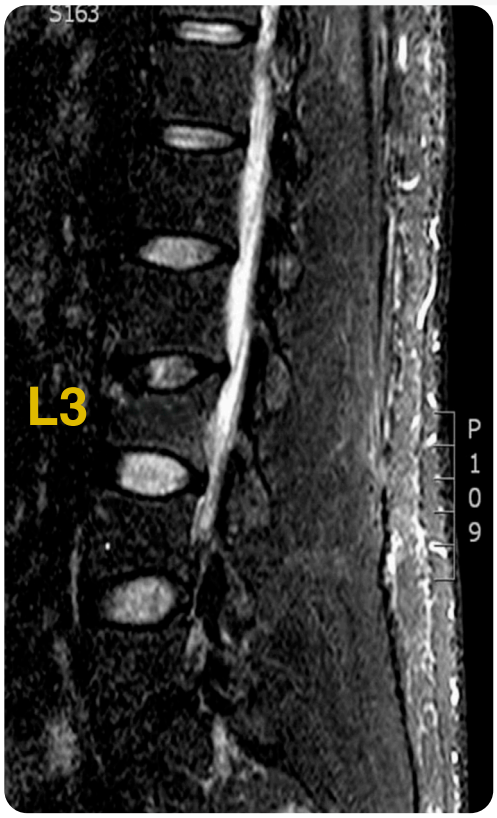

NACHUNTERSUCHUNG:
Die MRT nach 60 Tagen zeigt eine vollständige Resorption des Knochenmarködems in L3.

NACHUNTERSUCHUNG	0	60
VAS	8,8	3
QUALEFFO	78%	28%