Pseudoarthrose

Klavikulafraktur

BEHANDELNDER ARZT: Dr. L. Memè - Azienda Ospedaliera Ospedali Riuniti Marche Nord (PESARO e FANO).

PATIENT

Männlich, 22 Jahre.

FRAKTUR

Fraktur im mittleren Drittel der Klavikula (A1).

BEHANDLUNG UND ERGEBNIS

Beginn der Therapie mit Osteobit® über einen Zeitraum von 2 Monaten, während auf den OP-Termin gewartet wird. Nach 2 Monaten war eine sich entwickelnde Kallusbildung sichtbar, der Patient war schmerzfrei und die Funktion war wiederhergestellt. Beendigung der Therapie. Nach weiteren zwei Monaten war eine vollständige Genesung eingetreten.

Ursache der Fraktur

Trauma geringer Krafteinwirkung aufgrund eines Fahrradsturzes.

Anfängliche Behandlung

Der Patient lehnt die Operation ab. Konservative Behandlung mit einem Rucksackverband.

Komplikation

Nach 15 Monaten stellte sich der Patient mit einer Pseudoarthrose an der Klavikula und Schmerzen vor.

Behandlung

Rucksackverband und Therapie mit Osteobit® für zwei Monate während des Wartens auf die Operation. Nach 50 Tagen wurde der Patient zur chirurgischen Behandlung aufgenommen. Er war schmerzfrei und zeigte eine ungewöhnliche Beweglichkeit auf der Höhe der vorherigen Frakturstelle; der Constant-Score lag bei 95. Es wurde eine radiologische Kontrolle durchgeführt, die eine in der Entwicklung befindliche Kallusbildung zeigte. Die Operation wurde abgesagt und die Behandlung abgeschlossen. Nach weiteren 2 Monaten zeigte sich radiologisch und klinisch eine Heilung der Pseudoarthrose mit einem Constant-Score von 98.

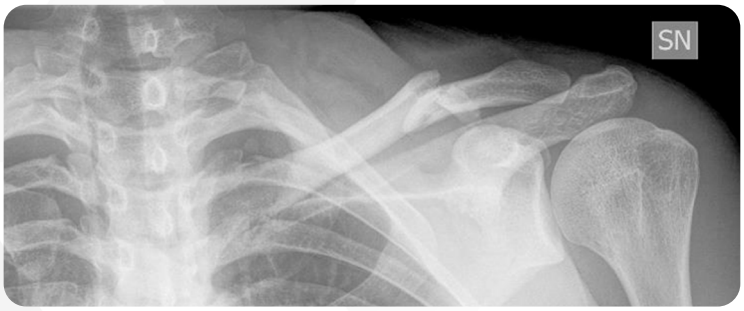

Juni 2011: Fraktur des mittleren Drittels der linken Klavikula (Typ A1). Der Patient wurde konservativ mit einem Rucksackverband behandelt.

Nachuntersuchung nach 40 Tagen: Entfernung des Verbandes.

September 2012: neues Trauma in Verbindung mit dem Auftreten eines Funktionsausfalls der linken oberen Extremität. Diagnose einer Pseudoarthrose an der linken Klavikula. Rucksackverband bis zur Osteosynthese und Knochentransplantation. Beginn der Therapie mit Osteobit® für einen Zeitraum von 2 Monaten.

Nachuntersuchung nach 50 Tagen: bei der Aufnahme für die Operation werden Schmerzfreiheit und die Wiederherstellung der Funktion festgestellt. Constant-Score von 95. Die röntgenologische Untersuchung zeigt, dass sich Kallus bildet.

Nachuntersuchung nach 4 Monaten: radiologische und klinische Ausheilung der Pseudoarthrose mit einem Constant-Score von 98.