Osteoporosebedingte Frakturen

Wirbelfraktur

BEHANDELNDER ARZT: Dr. M. Ferraro - Istituto ortopedico Gaetano Pini - Milano

PATIENT

Weiblich, 78 Jahre.

ERKRANKUNG

L1 Typ A1.2 nach Magerl-Harms-Klassifikation.

BEHANDLUNG UND ERGEBNIS

Die Patientin wurde 45 Tage lang mit Osteospine® stimuliert. Am Ende der Behandlung wurde eine komplette Heilung der Fraktur festgestellt und die Schmerzen waren vollständig abgeklungen. Das Tragen der Orthese und die Einnahme der NSAIDs wurden abgebrochen.

Ursache der Fraktur

Osteoporosebedingte Wirbelfraktur.

Behandlung

Die Patientin unterzog sich einer MRT- und Röntgenuntersuchung, die eine Fraktur und ein Knochenmarködem im Wirbelkörper L1 mit einer ausgeprägten lokalen Kyphose zeigten.
Die Patientin lehnte die Operation ab.
E wurden eine konservative Behandlung mit Orthese, NSAIDs und eine Therapie mit Osteospine® für 45 Tage vorgeschlagen. Klinische Bewertungen mit VAS- und ODI-Skala.

T0

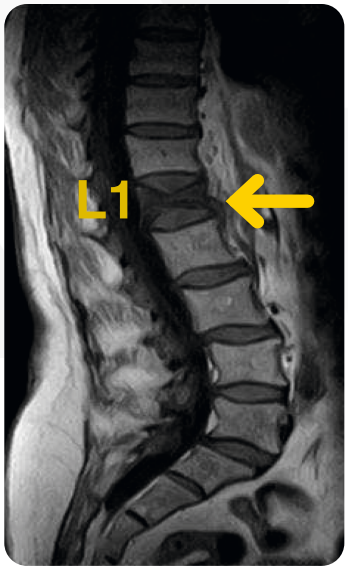

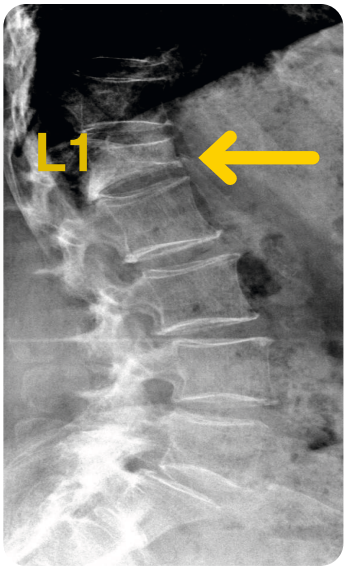

OSTEOSPINE®

30 TAGE

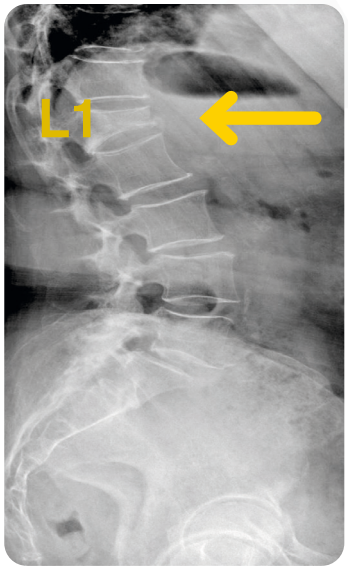

12 Monate

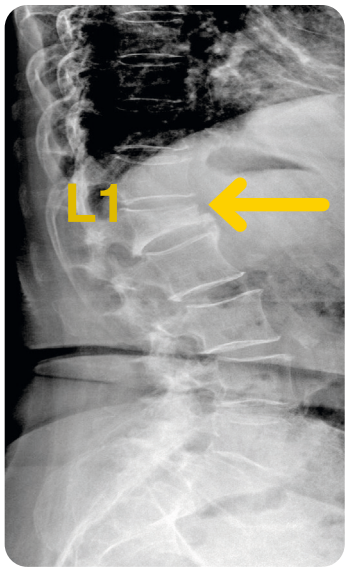

NACHUNTERSUCHUNG:
Die Röntgenbilder nach 30 Tagen und 12 Monaten zeigen eine vollständige Heilung der Fraktur.

NACHUNTERSUCHUNG	0	30 Tage	12 Monate
VAS	7,2	3,6	0
ODI	73%	41%	8%